# Study of relapsing-remitting multiple sclerosis by using magnetization transfer imaging

*YU Chun-shui*[1], *LIN Fu-chun*[2], *LI Kun-cheng*[1*], *JIANG Tian-zi*[2], *ZHU Chao-zhe*[2], *QIN Wen*[1], *CHEN Biao*[3]

(1. *Department of Radiology*, 3. *Department of Neurology*, *Xuanwu Hospital*, *Capital University of Medical Sciences*, *Beijing* 100053, *China*; 2. *National Laboratory of Pattern Recognition*, *Institute of Automation*, *Chinese Academy of Sciences*, *Beijing* 100080, *China*)

[**Abstract**] **Objective** To investigate the abnormal changes in the brain in patients with relapsing-remitting multiple sclerosis (RRMS) by using magnetization transfer ratio (MTR) histogram analysis, and to determine whether MTR histogram measures correlate with expanded disability status scale (EDSS) scores. **Methods** Conventional and magnetization transfer imaging scans were performed in 29 patients with RRMS and 35 controls. After the MTR of each voxel was calculated, MTR histograms were generated and analyzed. **Results** In contrast to control subjects, the average MTR histogram of RRMS patients shifted to left with a lower peak height. The average MTR of patients with RRMS ([29.45±1.83]%) was significantly lower than that ([30.37±1.37]%) of control subjects ($P=0.025$), and the MTR histogram peak location ([32.51±2.02]%) was also significantly lower than that ([33.51±1.39]%) of control subjects ($P=0.022$). In patients with RRMS, the MTR histogram peak height moderately correlated with EDSS scores ($r=-0.411$, $P=0.027$). **Conclusion** MTR histogram analysis showed abnormal changes in the brain in patients with RRMS, and the MTR histogram peak height can be used to monitor the progress of this disease.

[**Key words**] Multiple sclerosis; Magnetization transfer imaging; Histogram analysis

# 复发好转型多发性硬化磁化传递成像研究

**于春水**[1]**,林富春**[2]**,李坤成**[1*]**,蒋田仔**[2]**,朱朝喆**[2]**,秦　文**[1]**,陈　彪**[3]

(1. **首都医科大学宣武医院放射科**,3. **神经内科**,**北京**　100053;
2. **中国科学院自动化研究所模式识别国家重点实验室**,**北京**　100080)

[**摘　要**]　**目的**　利用磁化传递率(MTR)直方图分析,研究复发好转型多发性硬化(RRMS)脑异常改变及 MTR 直方图指标与扩展残疾状态(EDSS)评分的相关性。**方法**　对 29 例 RRMS 患者和 35 例正常志愿者行 T2WI 和磁化传递成像检查,计算出每个体素的 MTR 值后,绘制出全脑 MTR 直方图并对其进行分析。**结果**　RRMS 患者的全脑 MTR 直方图明显左移,峰高降低。RRMS 患者的全脑平均 MTR [(29.45±1.83)%]明显低于正常志愿者[(30.37±1.37)%]($P=0.025$),MTR 直方图峰位置[(32.51±2.02)%]也明显低于正常志愿者[(33.51±1.39)%]($P=0.022$)。在 RRMS 患者,全脑 MTR 直方图峰高与 EDSS 评分中度相关($r=-0.411$, $P=0.027$)。**结论**　脑 MTR 直方图分析可显示 RRMS 患者脑异常改变,脑 MTR 直方图峰高可用于监测该病的临床进展。

[**关键词**]　多发性硬化;磁化传递成像;直方图分析

[**中图分类号**]　R744.51　[**文献标识码**]　A　　[**文章编号**]　1003-3289(2005)08-1202-03

复发好转型多发性硬化(relapsing-remitting multiple sclerosis,RRMS)是 MS 中最常见的临床类型,表现为复发与好转反复交替出现,约占 MS 患者的 80%以上[1]。虽然常规 MRI 显示 MS 病灶敏感,但与患者的临床评分缺乏相关性[2]。磁化传递成像可选择性饱和大分子结合水质子,这种饱和效应被传递到自由水质子,从而降低了 MR 信号强度。磁化传递效应常用磁化传递率(magnetization transfer ratio, MTR)衡量。已有研究报道:不仅 MS 病灶处存在 MTR 异常,而且 MS 患者表现正常脑白质也存在异常改变[3]。而全脑直方图分析可以全面反映 MS 患者的病灶负担,可能会更好地反映 MS 患者的功能状态。为此,我们利用 MTR 直方

[基金项目] 本课题为北京市自然科学基金资助项目(7042026)。

[作者简介] 于春水(1970－),男,天津市人,副主任医师,博士后。研究方向:神经影像学。E-mail: ycs826@eyou.com

[通讯作者] 李坤成,首都医科大学宣武医院放射科,100053。E-mail: likuncheng1955@yahoo.com.cn

[收稿日期] 2005-05-09　　[修回日期] 2005-07-15

图分析，研究 RRMS 患者脑异常改变及 MTR 直方图指标与 EDSS 评分的相关性。

## 1　资料与方法

1.1　一般资料　RRMS 患者 29 例，男 10 例，女 19 例，平均年龄 32.5 岁(18～55 岁)，平均病程 5.0 年(1～20 年)，平均 EDSS 评分 2.9(1～5)。根据 Lublin 和 Reingold[4] 提出的诊断标准，所有 29 例 MS 患者均符合 RRMS。对照组为 35 例健康志愿者，均无神经病史且神经系统查体正常，男 14 例，女 21 例，平均年龄 26.3 岁(23～35 岁)。

1.2　图像采集　用 SIEMENS Sonata 1.5 T MR 机采集数据，扫描参数如下：FSE T2WI(TR 5500 ms，TE 94 ms)；一对 SE T1WI(TR 650 ms，TE 63 ms)分别施加和不施加饱和脉冲。所有序列均采用横轴位扫描，层数为 30 层，层厚 4 mm，层间隔 0.4 mm，采集平均次数 3 次，矩阵 256×224，视野 240 mm×210 mm。

1.3　图像分析　根据公式 $MTR=(M_0-M_s)/M_0\times100\%$，计算出每个体素的 MTR 值。$M_0$ 和 $M_s$ 分别为关闭和打开饱和脉冲时的信号强度。获得每个体素的 MTR 值后，生成 MTR 图像。采用 MRIcro 软件提供的半自动分割技术，从 T1WI 中去除含有脑外组织的体素。然后相应体素也从 MTR 图像中去除。根据 MTR 值的范围，脑内体素被分为大小不等的 1000 份，据此绘制出全脑 MTR 直方图。为了补偿脑体积大小的变异，用每份中体素个数除以统计体素总数对其进行标准化。从这些直方图中可以提取出下列指标：平均 MTR 值、MTR 直方图峰高和峰位置。

1.4　统计方法　RRMS 患者与正常志愿者之间全脑平均 MTR 值、MTR 直方图峰高和峰位置的比较，采用独立样本 $t$ 检验，$P<0.05$ 被认为有统计学意义。Spearman 等级相关用于评价 RRMS 患者全脑平均 MTR 值、MTR 直方图峰高和峰位置与 EDSS 评分的相关性，$P<0.05$ 认为有统计学意义。

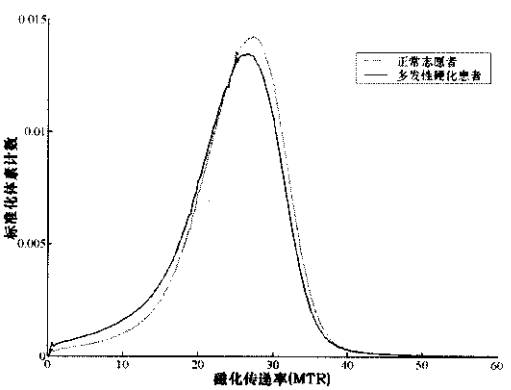


图 1　RRMS 患者(实线)和正常志愿者(虚线)全脑 MTR 直方图显示 RRMS 患者全脑 MTR 直方图明显左移、峰高降低

## 2　结果

RRMS 患者全脑 MTR 直方图形态与正常志愿者明显不同，与正常志愿者比较，RRMS 患者全脑 MTR 直方图明显左移、峰高降低(图 1)。RRMS 患者全脑平均 MTR[(29.45±1.83)%]明显低于正常志愿者[(30.37±1.37)%]($P=0.025$)，MTR 直方图峰位置[(32.51±2.02)%]也明显低于正常志愿者[(33.51±1.39)%]($P=0.022$)(表 1)。在 RRMS 患者，全脑 MTR 直方图峰高与 EDSS 评分中度相关($r=-0.411$，$P=0.027$)(图 2)，而全脑平均 MTR($r=-0.197$，$P=0.305$)和 MTR 直方图峰位置($r=-0.097$，$P=0.615$)与 EDSS 评分均无相关性(表 2)。

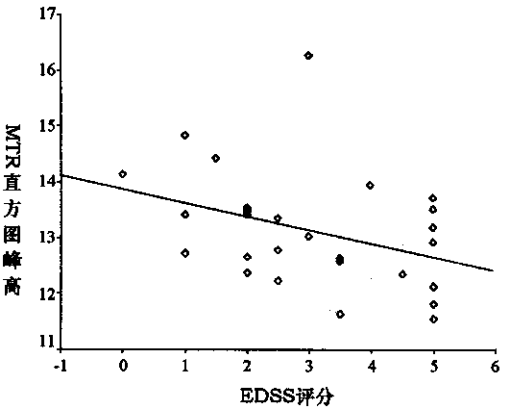


图 2　散点图显示 RRMS 患者全脑 MTR 直方图峰高与 EDSS 评分中度相关

表 1　RRMS 患者和正常志愿者全脑 MTR 直方图指标的比较

| | 正常志愿者 | RRMS 患者 | $t$ 值 | $P$ 值 |
|---|---|---|---|---|
| 平均 MTR(%) | 30.37±1.37 | 29.45±1.83 | 2.299 | 0.025 |
| MTR 直方图峰高(‰) | 13.42±0.67 | 13.16±1.00 | 1.211 | 0.230 |
| MTR 直方图峰位置(%) | 33.51±1.39 | 32.51±2.02 | 2.348 | 0.022 |

表 2　RRMS 患者全脑 MTR 直方图指标与 EDSS 评分的相关性

| | RRMS 与 EDSS | |
|---|---|---|
| | $r$ 值 | $P$ 值 |
| 平均 MTR(%) | −0.197 | 0.305 |
| MTR 直方图峰高(‰) | −0.411 | 0.027 |
| MTR 直方图峰位置(%) | −0.097 | 0.615 |

## 3　讨论

磁化传递成像(MTI)是基于大分子结合水质子与自由水质子之间存在相互作用，在距水的中心频率 1.5 kHz 附近施加一个饱和脉冲，可以选择性饱和大分子结合的水质子，这种饱和效应被传递到自由水质子，从而降低了 MR 的信号强度。磁化传递率(MTR)是衡量磁化传递效应的指标，通过在打开和关闭饱和脉冲时分别采集数据，根据公式 $MTR=(M_0-M_s)/M_0\times100\%$，计算出 MTR 值。$M_0$ 和 $M_s$ 分别为关闭和打开饱和脉冲时的信号强度。在中枢神经系统中自由水质子对应于组织中的水质子，而结合水质子对应于髓鞘和其他细胞膜大分子中的质子，信号丢失的程度取决于给定组织中

大分子的密度。因此，在 MS 患者，MTR 降低提示组织内大分子含量的减少，反应了髓鞘的丢失或轴索密度减少。

以往研究显示：在 MS 患者，不仅病灶的 MTR 值降低，而且表现正常的脑白质和脑灰质的 MTR 值也降低[5-8]。但是，以往多数研究使用的是感兴趣区分析的方法，感兴趣区分析耗时、具有操作者依赖性、易受部分容积效应的影响且不能全面评价脑组织损害。为此，有人提出了直方图分析的方法，用于全面评价 MS 患者脑组织的异常变化[9,10]。

本研究采用 MTR 直方图分析技术研究 RRMS 患者全脑异常改变，结果显示 RRMS 患者全脑 MTR 直方图形态与正常志愿者明显不同，与正常志愿者比较，RRMS 患者全脑 MTR 直方图明显左移且峰高降低，提示具有正常 MTR 值的体素减少。RRMS 患者全脑平均 MTR 和 MTR 直方图峰位置明显低于正常志愿者也表明 MTR 直方图分析可以显示出 RRMS 患者的脑异常改变。

本文还发现在 RRMS 患者，全脑 MTR 直方图峰高与 EDSS 评分中度相关。而常规 MRI 的 T2WI 病灶体积与 EDSS 评分无相关性[2]，这也说明全脑 MTR 直方图能更好地反映 MS 患者的疾病负担和临床功能状态。该指标有可能成为监测 MS 疾病进展和疗效反应的评价的手段之一。由于本研究只是对全脑 MTR 直方图进行分析，未将脊髓病灶考虑在内，而这些病灶对患者的神经功能障碍可能存在影响。因此，全脑 MTR 直方图的其他指标与 EDSS 缺乏相关性。

## [参考文献]


[1] Yu CS, Li KC. Progress of MRI technique in multiple sclerosis [J]. Clin Radiol, 2003, 22(12): 1067-1070.
于春水，李坤成. MRI 技术在多发性硬化中的应用进展[J]. 临床放射学杂志, 2003, 22(12): 1067-1070.

[2] Miki Y, Grossman RI, Udupa JK, et al. Relapsing-remitting multiple sclerosis: longitudinal analysis of MR images lack of correlation between changes in T2 lesion volume and clinical findings[J]. Radiology, 1999, 213(2): 395-399.

[3] Loevner LA, Grossman RI, Cohen JA, et al. Microscopic disease in normal-appearing white matter on conventional MR images in patients with multiple sclerosis: assessment with magnetization-transfer measurements[J]. Radiology, 1995, 196(2): 511-515.

[4] Lublin FD, Reingold SC. Defining the clinical course of multiple sclerosis: results of an international survey. National Multiple Sclerosis Society (USA) Advisory Committee on Clinical Trials of New Agents in Multiple Sclerosis[J]. Neurology, 1996, 46(4): 907-911.

[5] Chu SG, Shen TZ, Chen XR. Value of magnetization transfer imaging in judging microchanges lesions in normal-appearing white matter of multiple sclerosis[J]. NMJC, 2004, 84(14): 1181-1185.
初曙光，沈天真，陈星荣. 磁化传递成像对脑部多发性硬化患者正常表现脑白质内微观病变的诊断价值[J]. 中华医学杂志, 2004, 84(14): 1181-1185.

[6] Traboulsee A, Dehmeshki J, Peters KR, et al. Disability in multiple sclerosis is related to normal appearing brain tissue MTR histogram abnormalities[J]. Mult Scler, 2003, 9(6): 566-573.

[7] Ge Y, Grossman RI, Babb JS, et al. Dirty-appearing white matter in multiple sclerosis: volumetric MR imaging and magnetization transfer ratio histogram analysis[J]. AJNR, 2003, 24(10): 1935-1940.

[8] Ge Y, Grossman RI, Udupa JK, et al. Magnetization transfer ratio histogram analysis of gray matter in relapsing-remitting multiple sclerosis[J]. AJNR, 2001, 22(3): 470-475.

[9] van Buchem MA, McGowan JC, Kolson DL, et al. Quantitative volumetric magnetization transfer analysis in multiple sclerosis: estimation of macroscopic and microscopic disease burden [J]. Magn Reson Med, 1996, 36(4): 632-636.

[10] Dehmeshki J, Silver NC, Leary SM, et al. Magnetisation transfer ratio histogram analysis of primary progressive and other multiple sclerosis subgroups[J]. J Neurol Sci, 2001, 185(1): 11-17.


# 第二期全国‘骨关节病影像诊断高级研讨班’通知

## （国家级继续医学教育项目：2005-09-027）

中华医学会北京分会、北京积水潭医院定于 2005 年 10 月中旬，在北京举办“第二期全国骨关节病影像诊断高级研讨班”。本学习班为国家继续医学教育项目（Ⅰ类学分 10 分），相关事宜通知如下：

1　讲课题目　X 线病理诊断对照、CT 介入活检、骨关节病影像诊断、CT 创伤应用、骨肿瘤影像诊断原则、骨科介入诊断治疗、病例讨论及会诊。

2　学习时间　2005 年 10 月 11 日－16 日。

3　学费　每人 800 元（含资料费）。

4　联系方式　北京东单三条甲 7 号，北京医学会　付志春大夫，邮编：100005；联系电话：010-65594123；传真：010-65223449。

5　报名截止日期　2005 年 9 月 10 日。